Casuistischer Beitrag

zur

Lehre von den Harnblasensarcomen.

Inaugural-Dissertation

zur

Erlangung der Doktorwürde

in der

gesamten Medicin,

verfasst und einer

hohen medicinischen Fakultät

der

Kgl. bayer. Ludwig-Maximilians-Universität zu München

vorgelegt von

Toyosaburo Yamasaki,
prakt. Arzt aus Osaka, Japan.

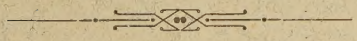

München 1899.
Kgl. Hofbuchdruckerei Kastner & Lossen.

Casuistischer Beitrag

zur

Lehre von den Harnblasensarcomen.

Inaugural-Dissertation

zur

Erlangung der Doktorwürde

in der

gesamten Medicin,

verfasst und einer

hohen medicinischen Fakultät

der

Kgl. bayer. Ludwig-Maximilians-Universität zu München

vorgelegt von

Toyosaburo Yamasaki,

prakt. Arzt aus Osaka, Japan.

ACAD.
LUDWIG MAX.
BIBL.

München 1899.

Kgl. Hofbuchdruckerei Kastner & Lossen.

Referent: **Herr Obermedizinalrat Prof. Dr. Bollinger.**

Meinem lieben Vater

und dem Andenken

meiner teuren Mutter

Digitized by the Internet Archive
in 2026

https://archive.org/details/IA41548324_0133

Die in der Blase vorkommenden primären Geschwülste sind meistens epithelialer Natur.

Am häufigsten werden hier die sogenannten Papillome beobachtet, Bildungen, welche meist chronisch entzündlichen Zuständen ihre Entstehung verdanken, indem das stratum proprium der mucosa zu wuchern beginnt und den epithelialen Ueberzug in die Höhe hebt und ihn in Form sehr fein verzweigter polypöser Bildungen vor sich hertreibt.

Es tritt dabei auch eine Proliferation der Blasenepithelien ein, aber die Neubildung hat im allgemeinen den Charakter der Gutartigkeit, indem die Epithelien nicht destruierend auf ihre Umgebung wirken und nicht in die tieferen Schichten der Blasenwand eindringen.

Aber es können sich Carcinome aus solchen gutartigen Papillomen entwickeln, indem der epitheliale Ueberzug eine selbständige, gesteigerte, proliferative Thätigkeit erfährt, in die unterliegenden Schichten einbricht und so zerstörend auf seine Nachbarschaft wirkt.

Diese primären Blasencarcinome, welche wohl fast stets aus den sogenannten Zottenpapillomen hervorgehen, stellen die häufigere Form der Blasentumoren vor.

Weit seltener dagegen sind die primären Sarkome der Blase, die aus verschiedenen Schichten der Wand ihre Entstehung nehmen können.

Ein derartiger vor kurzer Zeit im hiesigen pathologischen Institut beobachteter Fall soll im nachstehenden kurz beschrieben werden.

Krankengeschichte.

Patient 66 Jahre alt.

Anamnese: Der Patient erkrankte im vorigen Jahre (1898) an Blasenkatarrh mit häufigem, starken Harndrang und brennendem Schmerz am Penis. Es wurde eine Wildunger Kur angewandt, die Linderung brachte.

Im Herbst trat Verschlimmerung ein; der Drang besonders rechts wurde immer grösser, oft erfolgten 15—20′ Urinentleerungen, dabei gingen auch immer käsige Bröckel ab.

Anfangs Dezember wurden durch Cystoskopie vorhandene Wucherungen festgestellt; darnach Blasenspülung, dabei traten geringe Blutungen ein. Im Februar hat eine starke Blutung stattgefunden. Die Untersuchung eines der Bröckel ergab Anhaltspunkte für einen Tumor.

Der Patient war nie ernstlich krank gewesen. Er ist ziemlich kachektisch, ein stark abgemagertes Individuum.

Lunge: Zeigt ausgedehntes Emphysem.

Rand noch verschieblich, Atemgeräusch verschärft, vesiculär.

Herz: Vollkommen von Lunge überlagert, Herztöne sehr leise, dumpf; Wand der Radi intoto verdickt.

Abdomen: Leber und Milz ohne abnorme Beschaffenheit, Druck auf die Blasengegend ziemlich schmerzhaft, keine Drüsenschwellungen.

Urin: Stark ammoniakalisch mit dick eitrigem Sediment, käsigen Bröckeln und Fetzen. Urinfiltrat enthält ziemlich viel Eiweiss; Sediment besteht aus reichlichen Eiterkörperchen, Tripelphosphat und Blasenepithelien. Die käsigen Bröckel bestehen mikroskopisch aus einer fein körnigen, kompakten Masse, auch nach Essigsäurezusatz keine Kerne sichtbar. 2 mal täglich Blasenspülungen.

28. IV. Untersuchung mit Stemmsonde, Blase viele Trabekel. Kapazität sehr gering, 50 ccm.

8. V. Keine Aenderung im Befunde, gestern ging im Urin ein grosses, käsiges Bröckel ab.

Mikroskopische Untersuchung ergibt nur feinkäsige, homogene Massen. Bei Essigsäure-Aufhellung keine Kerne, viele Leucocyten und rote Blutkörperchen, sehr viel Eiter.

10. V. Seit heute Fieber, Puls 120.

Starke Druckempfindung in der linken Nierengegend; der Appetit, der vor 2 Tagen sehr gut war, nimmt rapid ab.

Blasenspülungen cessieren.

Bis jetzt niemals Blutbeimengungen.

11. V. Befund unverändert.

15. V. Puls rad. schwächer.

18. V. Schwäche nimmt rapid zu, Puls sehr klein. Um 1 Uhr zeigt der Patient plötzlich die Erscheinungen einer totalen rechtsseitigen Haemiplegie, die ohne Innenerscheinungen ganz allmählich sich eingestellt hat.

Motorische Aph.

Patient augenblicklich bei Bewusstsein, deutet immer nach der linken Nierengegend.

7 Uhr abends, Atmung stertorös, Bewusstsein jetzt vollkommen geschwunden.

19. V. 6 Uhr exitus letalis.

Sektions-Bericht.*) (19 v.)

Augen grau, Haare grau, Haut weiss.

Ziemlich grosse, abgemagerte männliche Leiche, mit sehr blassen Hautdecken, engem Thorax, eingezogenem Abdomen. Fettpolster ganz geschwunden, Muskulatur sehr atrophisch, Baucheingeweide in gehöriger Lage. In der Bauchhöhle keine abnorme Flüssigkeit. Zwerchfellstand beiderseits VI. Rippe. Rippenknorpel vollständig verkalkt. Herzbeutel liegt 2 fingerbreit vor; in ihm wenige Tropfen klares Serum. Beide Lungen frei, rechte oben spangenförmig adhärent. Beide Pleurahöhlen leer.

Lungen: Beide von massigem Umfang. Pleura glatt, alveol. Gewebe gebläht, sehr trocken, anämisch; Gewebe zu einem ganz glatten, dünnen Gewebsstrang ausreissbar. In den grossen Bronchien kein abnormer Inhalt. Rechte Lunge, Ober- und Mittellappen sehr gebläht, vermehrter Luftgehalt, die unteren Partien

*) Sektions-Journal des path. Instituts Nr. 470. 1899.

des Unterlappens dunkelgrau infiltriert, sehr vermehrter Konsistenz; Luftgehalt in dem sehr brüchigen Gewebe gänzlich aufgehoben. In den Bronchien dieser Teile grauroter, schleimiger Eiter.

Herz: Klein, Coronargefässe geschlängelt und als drahtfeste Stränge durchfühlbar; subepicardiales Fett ziemlich reichlich. Beide Ventrikel eng mit blassbrauner Muskulatur. Spitze der Papillarmuskel sehnig entartet. Linkerseits die Aortenklappen fibrös und kalkig verdickt, in ihrer Beweglichkeit gehemmt, am Schliessungsrand der Mitralis ein paar kleine, wärzchenförmige, graurote Knötchen. Coronargefässe in ihrer Intima sehr ausgedehnte feste, scheibenförmige Einlagerungen. Das Lumen ist unregelmässig verengt, teilweise kaum noch durchgängig, die Aortenintima fast ganz glatt, und sind auf Flachschnitten durch die Muskelwand Einlagerungen nicht bemerkbar.

Masse des Herzens:

Links: Ventrikelhöhe	8,3	Rechts: Ventrikelhöhe	7,7
„ dicke	1,5	„ dicke	0,2
Aortenumfang	7,4	Pulmonalumfang	7,2
Mitralis	9,3.		

Milz: Konvexität 13,8; ziemlich weich. Pulpa leicht vorquellend. Follikel nicht erkennbar.

Magen: Schleimhaut desselben gerötet und mit gelbem Farbstoff imbibiert. Im unteren Ileum, Colon, Coecum stark injicierte Schleimhaut. Im Dickdarm stark eingedickte knollige Kotmassen.

Leber: Klein, Oberfläche glatt, Schnittfläche leicht granuliert, Blutgehalt gering. Acini nicht erkennbar. Gallenblase stark ausgedehnt, enthält einen mehr als pflaumengrossen, mehrere kleine haselnussgrosse, facettierte dunkle Steine.

Harnapparat: Beide Ureteren bis auf Kleinfingerdicke erweitert, und enthalten leicht getrübte, gelbliche Flüssigkeit. Nierenbecken beiderseits blasig aufgetrieben, linke Niere sehr gross und schwer, Fettkapsel geschwunden. Fibrosa leicht abziehbar; Oberfläche unregelmässig grob und feinhöckerig granuliert. Schnittfläche durchsetzt von konfluierenden gelbeitrigen Streifen und zahlreichen ausgedehnten Blutungen. Rechte Niere von geringerem Umfang, glatter Oberfläche, im Durchschnitt Mark und Rinde etwas verdickt, beide sehr blass; Markkegel verdrängt. Rinde gleichmässig verschmälert: Nierenbecken fettreich mit sehr blasser Schleimhaut.

Blase ist kontrahiert, von geringem Umfang, Wandung stark verdickt, Lumen beinahe ganz erfüllt von knölliger, zerklüfteter, weicher Geschwulst, die ebenso wie die übrige Blasenschleimhaut von zarten, grünlichen Urinmassen infiltriert ist. Beim Einschneiden zeigt sich diese Geschwulst bestehend aus einer weichen, weisslichen Masse, dazwischen ein zartes Gewebe. Die Mündung der Harnröhre stark verengt, Schleimhaut zerfallen, unregelmässig inkrustiert, Prostata im linken Lappen vergrössert, doch sonst ohne abnorme Einlagerungen.

Nervensystem: Im subduralen Raum reichliche wässerige Flüssigkeit, ebenso auch im subarachnoidealen Raum. Die weichen Häute über der Konvexität und Basis anämisch, glatt, durchsichtig. Grosshirn weich, sehr spärliche Blutpunkte. Ventrikel leicht erweitert; Ependym stark sandkornartig granuliert und verdickt. Zeichnung der beiden Ganglien überall deutlich, ohne abnorme Einlagerungen, ebenso Pons med. Obl. und Kleinhirn.

Masse und Gewichte.

Länge	1.63	Gewicht	39 kg
Gehirn	1370	Herz	316
Lunge l.	230	Leber	1350
„ r.	620	Milz	205.
Beide Nieren	394.		

Anatomische Diagnose:

Sarkom der Blasenwand, ascendierende, eitrige Pyelonephritis, Hydronephrose rechts; subakute circumscripte recurr. Endocarditis der Mitralis, hochgradige Sclerose der Coronargefässe; hypostat. Pneumonie des rechten Unterlappens, Emphysem der Lunge.

Mikroskopische Untersuchung: Schnitte aus dem Tumor lassen erkennen, dass derselbe aus einem feinfaserigen bindegewebigen Stroma besteht, in welches ausserordentlich viele teils rundliche, teils poligonale und spindelförmige Zellen eingelagert sind.

Dieselben haben grosse Kerne mit einem dichten Chromatinnetz, zum Teil finden sich Zellen mit sehr umfangreichen Riesenkernen, zum Teil echte Riesenzellen mit einer Anzahl von kleineren, bläschenförmigen Kernen.

Die Protoplasmafortsätze dieser Zellen stehen mit dem erwähnten Reticulum in Verbindung. Dazwischen finden sich sehr zahlreiche, kleine Rundzellen mit dunklen, granulierten Kernen vom Charakter der Lymphocyten. Gegen die Oberfläche zu ist die Tumormasse ganz nekrotisch. Zellen und Kerne sind hier nicht mehr erkennbar. Es handelt sich nach diesem Befunde zweifellos um eine sarkomatöse Neubildung, welche ihren Ausgangspunkt wohl von dem Bindegewebe, den Schichten der Blasenschleimhaut genommen hat.

Nun führe ich einige der in der Litteratur mitgeteilten Fälle von primären Sarkomen an:

I. Fall.

Dr. Hinterstoisser teilt in der Wiener klinischen Wochenschrift Nr. 21, 1891 folgenden Fall mit:

Patient, ein 52jähriger Mann, der seit Januar 1890 beim Urinieren Blutabgang bemerkte und dabei auch häufig heftige Schmerzen verspürte, am 15. Mai in die Klinik aufgenommen:

Status praesens: Die Blasengegend ist druckempfindlich. Der rechte Prostatalappen setzt sich nach oben in einen nicht deutlich abgrenzbaren Tumor fort. Der Harn ist blutig, stinkend, trübe; im Sedi-

ment finden sich reichliche rote Blutkörperchen und Eiterzellen; Neoplasmabestandteile sind nicht nachzuweisen. Bei der Untersuchung mit Sonde stiess man auf einen grossen, harten Blasenstein; der Stein wurde durch Operation entfernt. Die sorgfältig angelegten Nähte hielten jedoch nicht; der Urin floss kontinuierlich durch die Wunde ab, während aus dem eingelegten Katheter fast nichts abfloss. Schon 8 Tage nach der Operation war der Urin wieder stinkend und trübe. Der Zustand des Patienten verschlimmerte sich zusehends und unter zunehmenden Zerfall der Kräfte trat am 5. September der exitus ein.

Die Sektion ergab folgendes:

Am rechtsseitigen Umfange der Blase bemerkt man einen derben höckerigen Tumor, welcher in den Douglas'schen Raum vorragt, anderseits sich in das Zellgewebe des Beckenbodens einsenkt. Bei Präparation der Blase finden sich mehrere haselnussgrosse Knoten im Zellgewebe der Seitenwände des Beckens. Nach medianer Eröffnung der Blase zeigt sich, dass der der Blasenwand angehörige Tumor etwa orangegross ist und die Blase zum grossen Teile ausfüllt. Er sitzt mit breiter Basis der Hinterwand auf, verschliesst die Mündung des rechten Urether, der etwa fingerdick erweitert ist. Die Geschwulst ist an den höckerigen Seitenrändern mit Schleimhaut überzogen, auf der Höhe zerfallen und zerklüftet. Andere erbsengrosse Knoten sitzen in der Nähe des Blasenhalses der Schleimhaut auf. Die beschriebenen Tumoren

bestehen aus einem weissen, weichen Gewebe, das auf der Schnittfläche reichlichen Saftgehalt zeigt. Die mikroskopische Untersuchung ergibt, dass der Tumor ein Spindelzellensarkom ist.

II. Fall.

Aus der Langenbeck'schen Klinik. Archiv für klinische Chir. I. Patientin eine 24jährige Frau. Die grosse weiche Geschwulst sass an der rechten Seite des Fundus vesicae, dicht unterhalb der Urethermündung; sie war mit gestielten Ausläufern durch die Urethra nach aussen gewuchert und konnte per urethram nur schwer und unvollständig entfernt werden. Exitus trat infolge von Peritonitis nach Blasenperforation ein. Die mikroskopische Untersuchung ergab ein Spindelzellensarkom.

III. Fall.

Von Marchand; im Archiv für klinische Chir. 1878 XXII. Patientin eine 57jährige Frau.

Der grosse höckerige Tumor sass der hinteren Blasenwand auf; die Oberfläche war zerfallen. Die Geschwulst hatte Cystitis Pyelonephritis Hydronephrose im Gefolge. Metastasen fanden sich in den Lungen. Die Untersuchung ergab Rundzellensarkom.

IV. Fall.

Von Chiari, Prager med. Wochenschrift 1886.

In der Harnblase eines 5jährigen Knaben war das untere Drittel occupiert von einem Neoplasma, das die Wand einerseits diffus infiltrierte, anderseits auch zwei Tumoren formierte, einen hühnereigrossen,

der in der rechten Hälfte des Trigonum aufsitzend, in die Blasenhöhle protuberierte, und einen gänseeigrossen, der an der hinteren Fläche des Fundus etwas mehr nach rechts gelagert vorragte und das Rektum komprimiert zu haben schien. Das neoplastische Infiltrat sass der Hauptmasse nach in der Submucosa, reichte nach oben bis etwa einen Finger breit über die Uretherenostien, woselbst es in einem ziemlich schroffen, zirkulären Rande aufhörte und erstreckte sich nach abwärts noch ein wenig in die Urethra und in deren prospatischen Teil bis zum unteren Ende des Caput gallina giuis. Die Aftermasse griff in Form von schmalen Septis in die Muskularis hinein und infiltrierte hie und da die Mukosa. Prostata und Samenbläschen waren augenscheinlich nur excontiquitate ergriffen. Die Neubildung war stellenweise oberflächlich in Zerfall begriffen, zerklüftet und ulceriert. In der Blasenhöhle fand sich stark zersetzter Harn mit Blut untermischt und ein halbhühnereigrosser, rötlich-grauer, freier Knollen von Aftermasse. Die mikroskopische Untersuchung dieses Tumors ergab ein Spindelzellensarkom. Metastasen waren ausser einer haselnussgrossen am unteren Ende des linken Urethers befindlichen Lymphdrüse nicht vorhanden.

V. Fall.

Dittrich, Prager Wochenschrift 1889 XIV.

Bei dem Patienten, einem $1^3/_4$ Jahre alten Knaben hatte die Neubildung Prostata und Samenbläschen ergriffen und nahm den ganzen Blasengrund ein.

Die eigentliche mit feinen Zotten besetzte Mucosa war frei von Erkrankung und nur die Submucosa und Muskularis war Sitz einer gleichmässigen Infiltration. Der Tumor, ein Spindelzellensarkom, ragte in mehreren Protuberanzen in das Innere der Blase hinein und bildete auf der Rückseite der Blase einen halbkuglichen, walnussgrossen Knoten, der sich nach unten zu gegen die Pars Prostatica der Urethra erstreckte. Metastasen bestanden nicht.

VI. Fall.

Ebenfalls von Dittrich in der Prager Wochenschrift geschildert betrifft eine 25jährige Frau. Hier hatte die Neubildung die Hinterwand infiltriert und war nach hinten gegen die Vagina in einen walnussgrossen Knoten vorgewuchert. Es fanden sich metastatisch-subseröse Geschwülste an einzelnen Dickdarmabschnitten, ebenso waren die subralen Lymphdrüsen inficiert. (Rundzellensarkom.)

VII. Fall.

Ewe: Transakt. XXXIII.

Patient, ein 68jähriger Mann, der seit $2^1/_2$ Jahren an Harnbeschwerden litt. Der Tumor nahm hauptsächlich die vordere und obere Zirkumferenz der Blase ein und liess nur einen kleinen Teil des Körpers frei. Er war oberflächlich ulceriert und unregelmässig durch Fissuren. Der Durchschnitt war weiss, fibrös, ohne eine Spur von normaler Blasenwandung. Histologisch erwies sich die Neubildung als ein Lymphsarkom.

VIII. Fall.

Dieser ebenfalls von Ewe beschriebene Fall handelt von einem Myosarkom der Blase, bei einer alten Frau, welche die linkseitige Blasenwand über der Uretherenöffnung ergriffen hatte.

Die Schleimhaut über dem Tumor war fast ganz intakt.

IX. Fall.

Chaffuy, Lymphosarkom of bladder. Pathol. Transakt. XXXIV. Patient ist ein 3½ jähriger Knabe, bei dem nach 8monatlicher Krankheitsdauer der exitus infolge von Peritonitis nach Sectio perinealis eintrat. Die Neubildung sass in mehreren Knoten der Schleimhaut an der Vorderwand der Blase auf. Die mikroskopische Untersuchung ergab in diesem Falle ein Lymphosarkom.

X. Fall.

Dr. Hinterstoisser, Wiener med. Wochenschrift 1890. No. 16

Patient, ein 21jähriger Soldat wurde während der Uebungen plötzlich unwohl; am 30. Oktober 1889 ins Krankenhaus aufgenommen, klagte Patient über heftige Leibschmerzen und Unfähigkeit zu urinieren. Die Untersuchung ergiebt eine bis an den Nabel reichende prall gefüllte Harnblase, per rectum mässige Anschwellung in der l. Prostatagegend. Vermittelst des Katheters wird 1½—2 Liter Harn entleert; ein gegen Abend gemachter Versuch einen Katheter einzuführen misslingt, heftige Blutung aus der Urethra;

später Einführung eines Katheters, der fixiert wurde. Patient will niemals Gonorrhoe gehabt haben.

Status praesens: P. sieht etwas verfallen aus, Blasengegend stark druckempfindlich, Harn blutig, im Sedimente keine Formelemente. Aus dem Anus ragen Schleimhautfalten von bläulicher Farbe hervor; an der vorderen Darmwand findet man eine hühnereigrosse Geschwulst, unbeweglich mit breiter Basis. Am 3. November wird der Katheter entfernt, neue Blutungen; am 4. November Punctio vesicae, Harn klar, Reaktion sauer; am 10. ist er trübe und blutig-eitrig; öfters Blutungen aus der Harnröhre, Patient ziemlich schwach, der Tumor hat sich sehr vergrössert, so dass er das ganze Rectumlumen einnimmt, der Darm wird vermittelst des Irrigators entleert. Eine Probepunktion in den Tumor zeigt, dass es sich um ein grosses Beckenhämatom handelt.

Im Dezember fand man im Perineum eine elastische vom After zur Scrotarwurzel reichende Anschwellung, die den Anus gegen die Steissbeinspitze verdrängte. Der Harn ist jetzt trübe und eitrig; Reaktion alkalisch. Patient stark abgemagert, klagt über fortwährende Schmerzen, da man die Diagnose auf Ruptur der Urethra und ein hierdurch entstandenes Haematom gestellt hatte, wird zur Operation geschritten, die einen aus dichten, gelblichen, von Blutstreifen durchsetzten, zähen faserstoffartigen Massen bestehenden Tumor zu Tage fördert; die Urethra ist in der Pars membrana quer durchtrennt; das zentrale

Lumen war nicht zu finden. Die Wunde wurde mit Jodoformgaze tamponiert. Bis zum 6. Januar hatte sich das Haematom von neuem entwickelt; Tampons; am 11. Januar neue Blutungen, daher Verschorfung mit dem Paquelinschen Brenner. Am 16. Januar kollabiert der Patient und am 19. Januar trat der Exitus ein.

Die Sektion und histologische Untersuchung ergiebt einen breitbasig aufsitzenden Tumor mit massivem Grundstock und blumenkohlartigem Bau; die Ruppen der Hervorragungen sind zerfallen, von Schleimhaut entblösst; 3fache Anordnung der Zellen, oberflächlich grosse Spindelzellen mit länglichen Kernen, in den tieferen Schichten dichte Lager von reinen Spindelzellen ohne Zusammenhang mit dem Gefässverlaufe. Die Geschwulst ist als Spindelzellensarkom anzusehen.

XI. Fall.

Dr. Fröhlich, August 1893, Universität Greifswald.

Patientin, ein 4 Jahre altes Kind, wurde wegen vollkommener retentis urinae ohne irgend welcher Prodomalerscheinungen in die Universitätsklinik aufgenommen. Durch Katheterisieren kann nur eine geringe Urinmenge entfernt werden, obwohl die Blase prall gespannt ist und bis zum Nabel reicht. Patientin ist kräftig und normal gebaut, frische Gesichtsfarbe, Augen hell. Es ist ein auffallend starker Strabismus convergens vorhanden. Die Zähne sind gut und vollständig, Zunge etwas gelegt. Appetit ist schlecht,

Schlingbeschwerden, Erbrechen und Aufstossen nicht vorhanden. Das Abdomen ist mässig aufgetrieben, Bauchdecke stark gespannt, Stuhlgang regelmässig, von normaler Farbe und Konsistenz. Perkussion und Auskultation der Lungen ergiebt keine Abnormitäten; Husten und Auswurf fehlen. Herzdämpfe normal, Herztöne rein.

Durch Katheterisieren, das jedesmal heftige Schmerzen macht, kann nur eine geringe Urinmenge entleert werden. Harnuntersuchung ergiebt eine grosse Menge Eiweiss, Eiter und Epithelfetzen; zahlreiche Blut- und Eiterzellen. Die Diagnose wird auf Cystitis gestellt, zugleich aber das Vorhandensein eines malignen Tumors in der Blase in Betracht gezogen. Täglich Ausspülungen und Katheterisieren.

Status vom 9. V. Patientin hat heftige Schmerzen; Temp. 39,5. Urin dauernd saure Reaktion; 25. V. Der Zustand verschlechtert sich zusehends, Anwendung des faradischen Stromes wird nicht ertragen. Blase stark gespannt bis zum Nabel reichend; der Urin enthält lange Eiterfäden. 30. V. Patientin wird von Tag zu Tag elender, magert sehr ab, liegt jetzt apathisch da mit schmerzlich verzogenem Gesicht. Am 6. VI. Palpation des Abdomens; man fühlt auf der rechten Seite ca. 2 fingerbreit oberhalb des Poupartischen Bandes mit der Blase scheinbar zusammenhängend einen harten M. 6 cm langen Strang, der nicht schmerzhaft ist; an der linken Seite eine haselnussgrosse, harte Geschwulst. Die Bauchwand über

den Tumoren ist verschieblich, nicht aber die Tumoren auf ihrer Unterlage. Am 20. VI. wird Patientin der chirurgischen Klinik überwiesen. In Narkose gelingt es leicht, in die bis zum Nabel reichende Blase zu gelangen; nach Entlastung derselben fühlt man zahlreiche, verschiebliche Knoten, die man für Matastasen ansieht. Nach Entleerung des Darmes stellt sich heraus, dass es nur harte Fasermassen sind. Die Diagnose wird ebenfalls auf malignen Blasentumor und zwar voraussichtlich auf Sarkom gestellt. Täglich 2 mal Ausspülungen und Katheterisieren. Am 22. VI. werden in Narcose 2 aus der Vulva hervorstehende fleischrote Fortsätze abgebunden. Am 23. VI. wird mehrmals katheterisiert, das Kind kollabiert. Per os kann keine Nahrung zugeführt werden, da sofort Erbrechen eintritt, Ernährungsklystiere sind wegen Erschlaffung des Sphincter ani ohne Erfolg. Am 24. VI. erfolgt mehrmaliges Erbrechen; Kochsalzinfusion; gegen Mittag erfolgt der Exitus.

Die vorgenommene Sektion ergiebt folgendes: Beim Abpräparieren der Blase von der Vorderwand fallen die stark erweiterten Uretheren auf; dieselben sind von der Dicke eines starken Fingers. Nach Eröffnung der Urethra und Blase zeigt sich, dass die starke Ausdehnung der Blase nicht sowohl durch retentio urinae, als besonders durch grosse Tumormassen bewirkt wurde. Ein traubenähnlicher, blumenkohlartiger Tumor hängt in mehreren Falten und Wülsten von der Hinterfläche der Blase herab, indem er zu-

gleich die Urethermündungen und das Orificium urethrae interinum verschliesst.

Der Tumor ist von grauweisser Farbe und enthält auf der Höhe der polypenartigen Fortsätze einzelne, kleinere und grössere Hämorrhagien. Zwei zipfelartige Fortsätze ragen etwa 2 cm in die Urethra hinein und sind teils diffus rot gefärbt, teils von missfarbenen, graugrünen Aussehen. Die Schleimhaut zeigt äusserst reiche Faltenbildung, hat eine grauweise, teilweise graurote Farbe, ein mattes Aussehen und ist mit schleimigen Massen bedeckt. Beide Uretherenmündungen liegen innerhalb des Tumors. Der Tumor reicht ungefähr bis zur Hälfte der hinteren Wand hinauf; die obere Hälfte der Blase ist frei. Auch an der vorderen Blasenwand befindet sich in der unteren Hälfte eine Tumormasse, die ausserordentlich weich ist und eine weniger zerklüftete Oberfläche hat, wie die Partien der Hinterwand.

Die mikroskopische Untersuchung ergab folgendes: der Tumor war zusammengesetzt aus grossen Spindel- und Sternzellen, die zahlreiche Anastomosen bildend entweder unmittelbar an einander lagen oder nur Andeutungen einer Interzellularsubstanz zwischen sich erkennen liessen. Die Zellen zeigten in der grossen Mehrzahl ein feinkörniges Protoplasma, andere hingegen enthielten zahlreiche kleine Fettröpfchen. In diesen war ein Kern nicht mehr deutlich zu erkennen, während die ersteren sich durch auffallend grosse, bläschenförmige Kerne mit einem oder mehreren

Kernkörperchen auszeichneten. Die Diagnose ist daher auf Spindelzellensarkom zu stellen, das teilweise in Fettmetamorphose übergegangen ist.

XII. Fall.

Von Dr. Dibbern, Greifswald. März 1897.

Patientin, eine 36jährige Frau, die seit 12 Jahren verheiratet ist, war im März 1895 in der chirurgischen Klinik wegen Carcinom. mamae dextrae, wurde hier operiert und Ende März als geheit entlassen. Seitdem hatte Patientin keine Schmerzen mehr, auch ist eine Schwellung der benachbarten Lymphdrüsen nicht vorhanden. Im Januar 1896 empfand Patientin beim Urinlassen ein heftiges Brennen in der Urethra; nach von einem Arzte verordneten Bädern empfand sie eine Zeit lang keine Schmerzen mehr, aber im Herbst traten sie wechselweise wieder auf, dazu bekam sie heftige Schmerzen im Abdomen und blutigen Urin; infolge des vielen Blutverlustes wurde Patientin sehr schwach und kam im November 1896 in die Klinik.

Status praesens am 4. November: Patientin ist eine grosse kräftige Frau. Eine Untersuchung per vaginam ergibt, dass die vordere Scheidenwand höckerartig vorgebuchtet ist, besonders fühlt man am Eingang einen harten, etwas arrodierten, haselnussgrossen Knoten. Durch die Vaginalwand fühlt man im Anschluss an den erwähnten Knoten einen grossen Tumor, welcher mit der Vaginalwand, der Symphyse und den seitlichen Beckenknochen verwachsen ist. Auf den Uterus greift er nicht über.

Die Urinbeschwerden sind ganz ungemein gross, zuweilen treten krampfartige Zustände ein. Es besteht fortwährend Harndrang und der Urin wird immer nur tropfenweise entleert, er ist sehr trübe und übelriechend, selbst beim Filtrieren wird er nicht klar und gibt beim Kochen einen starken Niederschlag. Lässt man den Urin einige Zeit stehen, so bildet sich ein zäher, schleimig-eitriger, blutig tingierter Niederschlag, welcher grosse Gewebsfetzen enthält und sehr übelriechend ist.

Am 5. November wurde Patientin operiert und der Tumor entfernt. Patientin fieberfrei, Urin fliesst in genügender Menge ab. Am 10. November Nachmittag bekam Patientin einen Kollaps; bald darauf einen zweiten, der den Tod nach sich zog.

Bei der Sektion findet man die Blase ganz klein, an der Vorderfläche eine Naht, in deren Umgebung die Blasenwandung weissfärbig grünlich aussieht. Links neben und hinter der Blase liegt ein rundlicher, in eitrige Schmelzung übergegangener Knoten, der mit den Uretheren in keinerlei Beziehung steht.

Die klinische Diagnose lautete auf Rundzellensarkom.

Aus der vorausstehenden Zusammenstellung der in der Literatur niedergelegten Fälle ergibt sich, dass das Sarcom der Blase eine verhältnismässig seltene Erkrankung ist. Der besseren Uebersicht halber habe ich das gesammte Material in folgender Tabelle zusammengestellt,

Tabelle.

	I.	II.	III.	IV.	V.	VI.
Autor	Hinterstoisser	Langenbecksche Klinik	Marschaud	Chiari	Dittrich	Dittrich
Alter	52	24	57	5	1¾	25
Geschlecht	M.	W.	W.	M.	M.	W.
Verlauf	ex. leth.	ex. leth. peritonit.	ex. leth. Cystitis pyelonephritis Hydronephr.	ex. leth.	ex. leth.	ex. leth.
Metastasen	—	—	Lungen	linken Urethers u. Lymphdrüsen	—	Dickdarm
Makrosk.	orangegr. Tumor	grosse Geschwulst	grosser, höckerig. Tumor	neoplasmae Pünd.	walnussgr. Knoten	walnussgr. Knoten
Mikrosk.	Spindelzellensarkom	Spindelzellensarkom	Rundzellensarkom	Spindelzellensarkom	Spindelzellensarkom	Rundzellensarkom

VII.	VIII.	IX.	X.	XI.	XII.	XIII.
Ewe	Ewe	Chaffey	Hinter-stoisser	Fröhlich	Dibbern	Yamasaki
68	alt	$3^1/_2$	21	4	36	66
M.	W.	M.	M.	W.	W.	M.
ex. leth.	ex. leth.	ex. leth. peritonit.	ex. leth.	ex. leth.	ex. leth.	ex. leth.
—	—	—	—	—	—	—
fibröser Tumor	—	mehreren Knoten	gr. Geschwulst	Mal-Tumor	Mal-Tumor	grosser knolliger Tumor
Lympho-sarkom	Myo-sarkom	Lympho-sarkom	Spindel-zellen-sarkom	Spindel-zellen-sarkom	Rund-zellen-sarkom	Spindel-zellen-sarkom

Schluss.

Wenn man nun obige Tabelle, in der die erwähnten Fälle von Blasensarkom zusammengestellt sind, in Augenschein nimmt, so wird man in erster Linie ersehen, dass das Lebensalter für das Auftreten der Erkrankung nicht von Bedeutung ist und auch auf den Verlauf keinen besonderen Einfluss hat. Was die Verteilung der Blasensarkome auf das Geschlecht betrifft, so scheint auch kein Unterschied zu bestehen, vorausgesetzt, dass man überhaupt aus einer Zusammenstellung von so wenigen Fällen einen Schluss ziehen darf; wenn man mehr solche Fälle betrachten könnte, dann wäre es vielleicht möglich eine Differenz zu finden.

Die Erkrankung ist aber selten, und darum eine grössere Zusammenstellung ziemlich schwierig. So wenig die Krankheit auftritt, ebenso gefährlich ist sie, von den 13 Fällen, die ich zusammenstellen konnte, haben alle einen tötlichen Ausgang genommen, sei es nun, dass eine Operation stattgefunden hatte oder nicht; es wird durch eine Operation in solchen Fällen nicht viel genützt, da die Sarkome gewöhnlich sehr weit ausgebreitet sind, und die Kranken, die vor einem operativen Eingriff schon sehr schwach sind, durch die Operation selbst so sehr geschwächt werden, dass sie in den meisten Fällen kollabieren.

In 2 Fällen ist der Tod durch Peritonitis eingetreten.

Die Dauer der Erkrankung beläuft sich auf 3 bis 7 Monate, ein Fall dauerte 11 Monat.

Die Grösse der Sarkome ist sehr verschieden, von haselnuss- oder walnussgrossen Knötchen bis zu ganz grossen höckerigen oder lappigen Geschwülsten; ihre Oberfläche ist meistens sehr zerklüftet.

Metastasen scheinen sich nur ganz vereinzelt zu finden; in einem von den hier erwähnten Fällen finden wir solche in der Lunge, bei einem andern im Dickdarm und ein dritter war mit Infiltration von Lymphdrüsen verbunden.

Die mikroskopische Untersuchung ergab 7 Spindelzellensarkome, 3 Rundzellensarkome, 2 Lymphsarkome, 1 Myosarkom.

Die gewöhnlichste Art der Blasensarkome sind also die Spindelzellensarkome.

Zum Schluss sei es mir gestattet, den Herren Obermedizinalrat Professor Dr. Bollinger und Privatdocent Dürck, für ihre freundliche Unterstützung und die gütige Ueberlassung des Materials meinen verbindlichsten Dank auszusprechen.